

Özofagial Skuamöz Papillom; Nadir Bir Olgu

Uğur KESİCİ¹
Sevgi KESİCİ²
Aygen TURKMEN³

Özet

Özofagial skuamöz papillom, genellikle asemptomatik, nadir görülen benign bir tümördür. Prevalansı yaklaşık olarak % 0.01-0.45 arasındadır. Bu olgu sunumunda, 40 yaşında, medikal tedavi sonrası tekrarlayan dispeptik yakınmaları ve mide yanması şikayeti olan kadın hasta tartışıldı. Gastroskopik incelemede distal özofagusta yaklaşık 0.5 cm boyutunda beyaz görünümlü, polipoid lezyon tespit edildi. Histopatolojik incelemede kronik aktif gastrit ve **özofagial skuamöz papillom** tespit edildi. Sonuç olarak, bu lezyonlar genellikle asemptomatik olmakla birlikte bazı olgularda malign transformasyon potansiyeli olabileceği dikkate alındığında endoskopi işlemi sırasında tespit edildiğinde eksize edilmeleri gerektiği kanaatindeyiz.

Anahtar Kelimeler: Özofagus, papillom, endoskopi

Abstract

Esophageal squamous papilloma is usually an asymptomatic, rarely seen benign tumor . Its prevalence is approximately between 0.01 – 0.45%. In this case report, 40 years old female patient with dyspeptic and pyrosis complaints after medical treatment is discussed. In the gastroscopic examination white appearing, polipoid lesion with approximately 0.5 cm size was detected in distal esophagus. In the histopathologic examination

¹ Giresun Üni. Tıp Fak. Genel Cerrahi Anabilim Dalı, Sorumlu Yazar, ugurkesici77@mynet.com

² Giresun Üni. Tıp Fak. Anesteziyoloji ve Reanimasyon Anabilim Dalı,

³ Giresun Üni. Tıp Fak. Anesteziyoloji ve Reanimasyon Anabilim Dalı,

chronic active gastritis and esophageal squamous papilloma was determined. As a result, although these lesions are asymptomatic, in our opinion they must be excised if determined during endoscopy procedure when we consider the malign transformation potential of some of these lesions.

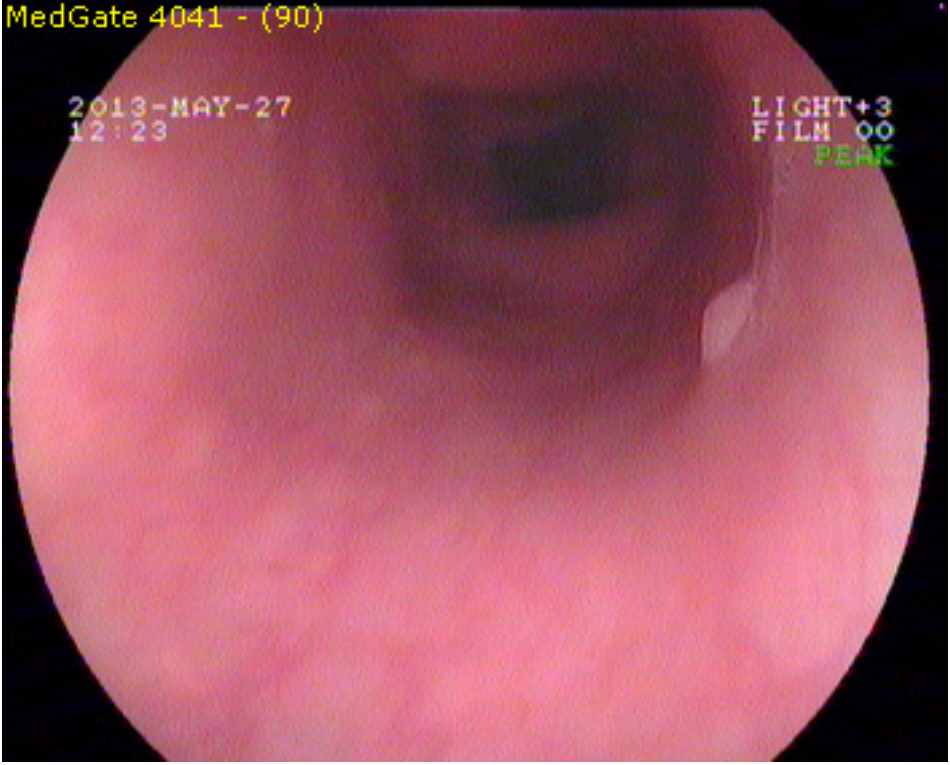
Keyword: *eosophagus, papilloma, endoscopy*

Giriş

Özofagial skuamöz papillom ilk olarak 1959 yılında Adler tarafından tanımlanmıştır. Genellikle asemptomatik, nadir görülen benign bir tümördür [1]. Prevalansı yaklaşık olarak % 0.01-0.45 arasında olup, erkeklerde kadınlara göre 3 kat fazla görülür. Etiyolojisi tam olarak bilinmemekle birlikte, kronik reflü hastalığı, mukozal travma ve human papilloma virüs (HPV) enfeksiyonları ile ilişkili olabileceği bildirilmektedir. HPV enfeksiyonlarında özellikle Tip 16 ve 18 tespit edilmektedir. [2].

Olgu Sunumu

Bu olgu sunumunda, 40 yaşında, medikal tedavi sonrası tekrarlayan dispeptik yakınmaları ve mide yanması şikayeti olan kadın hasta tartışıldı. Hastanın özgeçmişinde özellik saptanmadı. Hastaya tanı amacıyla anestezi altında gastroskopi uygulandı. Gastroskopik incelemede antral gastrit ve üst özofagusta yaklaşık 0.2 cm boyutunda beyaz görünümlü, polipoid lezyon tespit edildi. Hastanın endoskopik görüntüsü Şekil 1’de gösterildi. Hastanın endoskopik görüntüsü. Hastanın mide antrum bölgesinden biyopsi alındı ve distal özofagustaki polip eksize edildi. Histopatolojik incelemede kronik aktif gastrit ve **özofagial skuamöz papillom** tespit edildi.



Şekil 1. Hastanın endoskopik görüntüsü

Sonuç

Özofagial skuamöz papillomlar coğrafik farklılıklar göstermekle birlikte en sık Avrupa’da görülmektedir. Genel olarak 0,5 cm’nin altında olup, insidental olarak tespit edilirler. Genellikle distal özofagusta lokalizedirler. Bu lezyonlar tipik olarak asemptomatik olmakla birlikte bazen disfaji ile kendini gösterebilir ^[3]. Bu olgu sunumundaki hastada ise üst özofagus bölgesinde lokalizeydi ve lezyona bağlı herhangi bir semptom tespit edilmedi. Özofagial skuamöz papillom benign bir lezyon olmasına rağmen bazı olgularda malign transformasyon potansiyeline sahip olduğu bildirilmektedir ^[3,4]. Literatürde, tedavi yaklaşımı net olarak belirtilmemektedir. Az sayıdaki, küçük boyutlu lezyonların endoskopik polipektomi ile multipl ve büyük boyutlu olanların ise endoskopik mukozal rezeksiyon ile çıkarılması önerilmekle birlikte, asemptomatik lezyonların endoskopik olarak takip edilebileceği de bildirilmektedir

[3,5]. Fotodinamik tedavi ve radyofrekans ablasyon yöntemleri de faydalı tedavi seçeneklerindedir [6]. Sonuç olarak; bu lezyonlar genellikle asemptomatik olmakla birlikte bazı olgularda malign transformasyon potansiyeli olabileceği dikkate alındığında endoskopi işlemi sırasında tespit edildiğinde eksize edilmeleri gerektiği kanaatindeyiz.

KAYNAKLAR

- [1] Bohn OL, Navarro L, Saldivar J, Sanchez-Sosa S. Identification of human papillomavirus in esophageal squamous papillomas. *World J Gastroenterol* 2008;14:7107-11.
- [2] Barbaglia Y, Jiménez F, Tedeschi F, Zalazar F. [Esophageal papilloma: case report, molecular identification of human papillomavirus and literature review]. *Acta Gastroenterol Latinoam* 2013;43:231-4.
- [3] Kim E, Byrne MF, Donellan F. Endoscopic mucosal resection of esophageal squamous papillomatosis. *Can J Gastroenterol* 2012;26:780-1.
- [4] Attila T, Fu A, Gopinath N, Streutker CJ, Marcon NE. Esophageal papillomatosis complicated by squamous cell carcinoma. *Can J Gastroenterol* 2009;23:415-9.
- [5] Kanth P, Go MF. Squamous papilloma: an unusual esophageal entity. *Endoscopy* 2011;43:405-6.
- [6] Kibria R, Akram S, Moezzi J, Ali S. Esophageal squamous papillomatosis with dysplasia. Is there a role of balloon-based radiofrequency ablation therapy? *Acta Gastroenterol Belg* 2009;72:373-6.