




Aydın Dental Journal

Journal homepage: <http://dergipark.ulakbim.gov.tr/adj>



MAKSİLLER LATERAL KESİCİ DİŞTE TİP II DENS İNVAGINATUS'UN ENDODONTİK TEDAVİSİ: OLGU RAPORU

DergiPark
AKADEMİK

*Dt. Özge İrem CAN KOLCU¹, Doç. Dr. Esra PAMUKÇU GÜVEN²,
Prof. Dr. Ashı TOPALOĞLU AK¹*

ÖZ

Dens invaginatus, diş dokularının kalsifikasyonundan önce, mine organının dental papilla içerisine katlanması sonucu meydana gelen gelişimsel bir dental anomalidir. Dens invaginatusun etkilenen dişlerin endodontik tedavileri atipik anatomileri nedeniyle zor ve karmaşık olabilir. Bu olgu raporunda Oehlers Tip II Dens İnvaginatus sol maksiller lateral kesici dişin cerrahi olmayan endodontik tedavisi sunulmaktadır. Hastada ağrı ve lokalize şişlik

şikâyeti bulunmaktadır. Alınan anamnezde dişin daha önce endodontik tedavi gördüğü, fakat semptomların geçmediği öğrenilmiştir. Daha önce yapılmış olan kanal dolgusu sökülerek her iki kanala geleneksel kök kanal tedavisi uygulanmıştır. Takip radyografilerinde periapikal iyileşme izlenmiştir ve diş asemptomaktır.

Anahtar Kelimeler: *Tip II Dens Invaginatus, Dens In Dente, Dental Anomali, Maksiller Lateral Kesici, Periapikal Lezyon, Kök Kanal Tedavisi*

¹ İstanbul Aydın Üniversitesi Diş Hekimliği Fakültesi Pedodonti ABD

² İstanbul Aydın Üniversitesi Diş Hekimliği Fakültesi Endodonti ABD

Doi Num: 10.17932/IAU.DENTAL.2015.009/dental_v05i2001

ENDODONTIC TREATMENT OF A MAXILAR LATERAL INCISOR TOOTH WITH TYPE II DENS INVAGINATUS: A CASE REPORT

ABSTRACT

Dens invaginatus is a developmental dental anomaly that occurs when the enamel organ is folded into the dental papilla prior to calcification of dental tissues. Endodontic treatments of the teeth with Dens invaginatus can be difficult and complex due to their atypical anatomy. In this case report, non-surgical endodontic treatment of maxillary lateral incisor with Oehlers Type II Dens Invaginatus is presented. The patient complained of pain and localized swelling. With the anamnesis,

GİRİŞ

Dens invaginatus, diğer adıyla 'dens in dente', diş oluşumunun mineralizasyon safhasından önce, krona veya kökte mine ile çevrili yüzey invaginasyonları ile karakterize gelişimsel bir dental anomalidir.⁽¹⁾ Bu dental anomalinin etiyolojisi günümüzde hâlâ belirsiz olmakla birlikte, oluşumunda diş germinin bazı bölgelerinde fokal büyümenin erken uyarılmasının veya gecikmesinin, yetersiz kemik gelişiminin, travmaların, enfeksiyonların, genetik faktörlerin bir veya birden fazlasının rol oynayabileceği düşünülmektedir.⁽²⁾ Süt ve daimi dentisyonda görülebilmekle birlikte, bilateral olarak görülmesi de ender bir bulgu değildir.^(3, 4) Maksiller daimi lateral kesiciler bu anomalinin en sık görüldüğü dişlerdir.^(2, 3, 5) Literatürde bildirilen insidans %0.04 ila %10 arasında değişmektedir.⁽²⁾

Farklı sınıflandırmalar olmasına rağmen, en yaygın olarak kullanılan Oehlers tarafından yapılmış olan sınıflamadır.⁽²⁾ Oehlers tarafından Tip I, II ve III olmak üzere üç tipte sınıflandırılmıştır.⁽⁴⁾ Tip I'de invaginasyon dişin kronu ile sınırlıdır.^(2, 3) Tip II'de invaginasyon mine-sement sınırının ötesine geçmiştir ve pulpayla ilişkili olabilir veya

it was learned that the tooth had previously received endodontic treatment but the symptoms did not disappear. After the old canal filling was removed, conventional root canal treatment was applied. Periapical healing is observed in follow-up radiographs and the tooth is asymptomatic.

Keywords: *Tip II Dens Invaginatus, Dens in Dente, Dental Anomaly, Maxillar Lateral Incisor, Periapical Lesion, Root Canal Treatment*

olmayabilir, fakat periradiküler dokular ile ilişkili değildir.⁽²⁾ Oehlers Tip II karmaşık bir anatomi gösterir ve sıklıkla tamamlanmamış kök ve apeks oluşumu ile ilişkilidir.⁽⁶⁾ Tip III'te invaginasyon kökün içine uzanır ve kökü apikal veya lateral yüzeyden, pulpa ile ilişkisi olmadan perfore eder ve apikal veya periodontal bölgede ikinci bir foramen oluşturur.^(3, 6) Bu tipte, invaginasyonu kaplayan mine dokusunun yerini perforasyon bölgesinde sement dokusu almıştır.⁽⁵⁾

Dens invaginatus tanısı klinik ve radyografik muayeneye dayanır.⁽²⁾ Dişin klinik görünümü normal olabilir veya kama, silindir veya konik biçimde, artmış bukkolingual genişlik gibi sıra dışı formlara sahip olabilir.^(7, 8) Radyografide 'diş içinde diş' görüntüsü tanı koymada spesifik bir bulgudur.⁽²⁾

Bu tür malformasyonların erken teşhisi oldukça önemlidir.⁽⁸⁾ Bu dişlerde çürük ve pulpal enfeksiyon riskinin artmış olması dens invaginatusun klinik olarak önemini ortaya koymaktadır.⁽¹⁾ Dens invaginatus'un dişlerde plak birikimini kolaylaştırması çürüklerin hızlı oluşmasına ve ilerlemesine yol açar ve bu durum pulpanın da enfekte olmasıyla pulpal/periapikal patoloji ile sonuçlanır.^(2, 5)

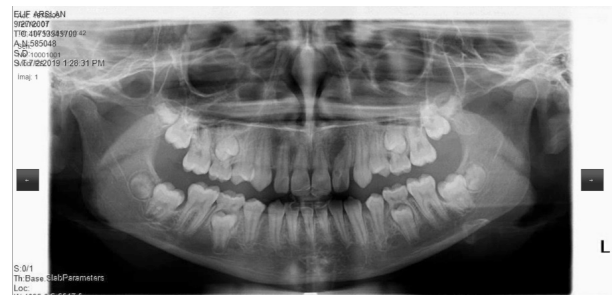
Dens invaginatus'un doğru teşhisi, tedavi planlamasının doğru yapılabilmesi için oldukça önemlidir.⁽²⁾ Hekim çürüksüz ve travma öyküsü olmayan fakat pulpitis bulguları gösteren dişlerde dens invaginatus olasılığından şüphelenmeli ve mutlaka radyografik muayene yapılmalıdır.⁽⁹⁾ Bu dişlerin tedavisi malformasyonun derecesine ve teşhisin hangi aşamada yapıldığına bağlı olarak değişir. Tedavi seçenekleri basit profilaktik ve restoratif işlemlerden kök kanal tedavisine veya cerrahi işlemlere kadar çeşitlilik gösterir.⁽⁹⁾ Dişler sağlıklıysa, plak birikiminden dolayı oluşabilecek diş çürüklerinin önlenmesi için hastaya ağız hijyeni eğitimi verilmesi oldukça önemlidir.⁽²⁾ Erken bir aşamada teşhis konulursa profilaktik uygulamalar yeterli olabilir.⁽⁹⁾ Çürük varsa, yapılan restorasyonlarda mikrosızıntıyı engellemek için titiz çalışılmalı ve mutlaka düzenli aralıklarla kontrol edilmelidir.⁽²⁾ Pulpal / periapikal enfeksiyon olduğunda, endodontik tedavi ilk tercih olmalıdır.⁽²⁾ Tedavi seçenekleri arasında cerrahi olmayan endodontik tedavi, apeksifikasyon, endodontik cerrahi, bu tekniklerin kombinasyonu, replantasyon ve ekstraksiyon yer alır.^(3, 8) Dens invaginatuslu dişlerin endodontik tedavisi anatomik zorluklar nedeniyle oldukça zor olabilir.⁽³⁾ Karmaşık bir anatomiye sahip dişlerde ve endodontik veya periapikal cerrahi ile tedavi edilemeyen dişlerde ekstraksiyon son tedavi seçeneği olarak düşünülmelidir.^(4, 8) Geleneksel endodontik tedavinin enfeksiyonun elimine edilmesinde ve periapikal iyileşmenin sağlanmasında başarılı ve yeterli olduğunu bildiren vakalar mevcuttur.⁽²⁾

Bu olgu raporunun amacı, periapikal lezyonu olan Tip II Dens İnvaginatus sol maksiller lateral kesici dişin cerrahi olmayan endodontik tedavisini sunmaktır.

OLGU SUNUMU

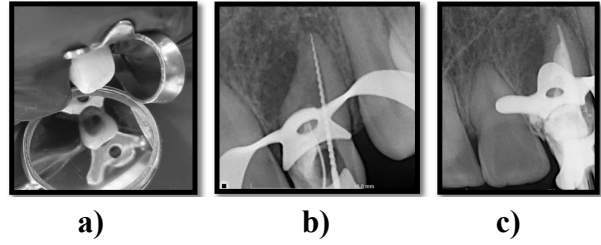
12 yaşında kız hasta sol maksiller lateral kesici diş bölgesinde ağrı ve şişlik şikâyetiyle velisiyle birlikte İstanbul Aydın Üniversitesi Diş Hekimliği Fakültesi Pedodonti Anabilim Dalı'na başvurmuştur. Hastanın velisinden alınan tıbbi anamnezde herhangi bir sistemik hastalığı olmadığı öğrenilmiştir ve travma öyküsü yoktur. Dental anamnezde 22 numaralı dişe daha önce kanal tedavisi uygulandığı fakat hastanın ağrı ve şişlik şikâyetlerinin devam ettiği öğrenilmiştir. Klinik olarak dişin formu normaldir, dişte herhangi bir çürük veya renklenme mevcut değildir. Klinik muayenede 22 numaralı diş perküsyona pozitif, elektrikli pulpa testine negatif yanıt vermiştir. Dişte mobilite mevcut değildir.

Radyografik muayenede, 22 numaralı dişin ana kanalının mesialinde, mine dokusunu andıran radyoopasite ile çevrili, mine- cement sınırını aşarak kökün orta üçlüsüne uzanan fakat apikal foramene ulaşmayan ve pulpa odasından bağımsız görüntü veren bir invaginasyon saptanmıştır ve Oehlers Tip II Dens İnvaginatus tanısı konmuştur (Resim 1). 22 numaralı dişin kök ucu kapalıdır, periapikal bölgesinde radyolüsent lezyon izlenmektedir. Mesialdeki apikal foramene ulaşmayan kanalın endodontik tedavisinin yapıldığı, apikale ulaşan ana kanalın tedavi edilmediği görülmüştür.



Şekil 1. Panoramik röntgende maksiller sol lateral kesici dişte Oehlers Tip II Dens İnvaginatus

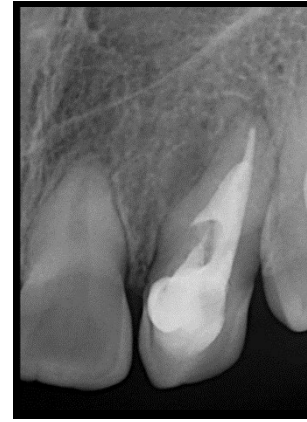Periapikal radyolusensi ile ilişkili 22 numaralı dişe Tip II Dens İnvaginatus tanısı konduktan sonra, periapikal enfeksiyonu ortograd endodontik tedavi ile konservatif olarak iyileştirmek planlanmıştır. Ana kanalın pulpa ağzı lateraldedir ve invaginasyonun açıklığı onun mesialinde konumlanmıştır. İlk seans dişin rubber-dam ile izolasyonu sağlandıktan sonra endodontik giriş kavitesi açılarak önce ana kanaldaki pulpa dokusu ekstirpe edilmiş, daha sonra invaginasyon olan kanalda yapılmış olan eski kanal dolgusu sökülüştür. (Resim 2a) Ana kanala girildiğinde pulpanın nekroz olduğu anlaşılmıştır. Mesialdeki kanal boşaltıldıktan sonra her iki kanalda biyomekanik preparasyon yapılmış, kanalların çalışma boyu apeks bulucu ve periapikal radyografi ile belirlenmiştir. (Resim 2b) İrrigasyon solüsyonu olarak %5 NaOCl kullanılmıştır. Kök kanalları şekillendirildikten sonra kalsiyum hidroksit patı ile doldurulmuş ve diş cam iyonomer siman (Ketac Molar Easymix, 3M ESPE, 3M Deutschland GmbH, Neuss, Germany) ile geçici olarak restore edilmiştir. İkinci seans kalsiyum hidroksit patı yenilenecek pansuman yapılmıştır. Son seans kanallar soğuk lateral kondensasyon tekniği ile güta perka (Sure-Endo, Sure-Dent Co., Seoul, Korea) ve enjekte edilebilen bioseramik esaslı kanal patı EndoSequence BC Sealer (Brasseler USA, Savannah, GA, USA) ile doldurulmuştur. (Resim 2c) Kaide materyali olarak cam iyonomer siman (Fusion i-Seal, PREVEST DenPro, Jammu, India) kullanılmıştır ve diş kompozit rezin (Tetric N-Ceram Bulk Fill, Ivoclar Vivadent, Schaan, Liechtenstein) ile restore edilmiştir. Kontrol randevularında diş asemptomatiktir, perküsyona yanıt negatiftir ve takip röntgenlerinde periapikal lezyonun küçüldüğü görülmüştür. (Resim 3)



Şekil 2. a) İki farklı kanal girişini gösteren giriş kavitesi

b) Çalışma boyunun belirlenmesi

c) Endodontik tedavinin tamamlanması



Şekil 3. Kontrol röntgeni ve periapikal radyolusensinin küçülmesi

TARTIŞMA

Dens invaginatus daimi diş gelişimi sırasında ortaya çıkan, krona veya kökte mine ile çevrili derin yüzey invaginasyonları ile karakterize gelişimsel bir anomalidir.⁽⁹⁾ Bu durum kronun kalsifikasyonundan önce, mine organı epitelinin dental papilla içerisine katlanması sonucu meydana gelir.⁽⁹⁾ İnvaginasyon genellikle odontogenez sırasında foramen caecum'un katlanmasından orijin alır.⁽⁵⁾ Maksiller daimi lateral kesiciler bu anomalinin en sık görüldüğü dişlerdir.^(2, 3, 5) Bu olgu raporunda da maksiller sol lateral daimi kesici diş etkilenmiştir. Literatürde bilateral görülebildiğini bildiren vakalar mevcuttur^{(3,}

⁴⁾, bu nedenle kontralateral lateral kesici aynı anomalinin klinik ve radyografik bulguları açısından kontrol edilmiş ancak herhangi bir bulguya saptanmamıştır.

Dişin klinik görünümü normal olabilir veya kama, silindir veya konik biçimde, artmış bukkolingual genişlik gibi sıra dışı formlara sahip olabilir.^(7, 8) Bu vakada dişin formu normaldir. Dens invaginatus genellikle radyografik muayenede ayırt edici özelliklerle teşhis edilir.⁽³⁾ Bu olguda radyografik muayeneye dayanarak Oehlers Tip II Dens Invaginatus tanısı konmuştur. Bu dental anomalinin tanımında, invaginasyonun palatal / lingual tarafta konumlandığı bildirilmektedir.⁽⁵⁾ Ancak bu olguda, klinik ve radyografik olarak teyit edildiği gibi, invaginasyon mesial tarafta yer almaktadır.

Pulpal / periapikal enfeksiyon varlığında, özellikle Tip II ve III Dens Invaginatus'lu dişlerin gösterdiği karmaşık anatomi endodontik tedaviyi zorlaştırmaktadır.⁽²⁾ Bu karmaşıklık kök kanal sisteminin dezenfeksiyonunu ve doldurulmasını genellikle zor ve hatta imkansız hale getirmektedir.⁽²⁾ Bu durumlarda, hekimin bu varyasyonlar hakkında bilgi sahibi olması ve başarılı endodontik tedavi için bir tedavi planı geliştirmesi önemlidir.⁽³⁾ Endodontik tedavide amaç sadece apikal sızdırmazlığın sağlanması değil, tüm kök kanal sisteminin dezenfeksiyonunun sağlanmasıdır.⁽¹⁰⁾ Endodontik tedavinin başarısı kök kanalının ulaşılabilir olmasına, temizlenebilmesine ve şekillendirilebilmesine bağlıdır.⁽⁴⁾ Kök kanal sisteminin erişilemeyen kısımlarında enfekte pulpa dokularının varlığı olasılığı, dens invaginatuslu dişlerin endodontik tedavisini zorlaştırır.⁽¹⁾ Bu vakada kanalların

dezenfeksiyonunu sağlamak amacıyla sodyum hipokloritin antibakteriyel özelliklerinden yararlanılmıştır. Yapılan çalışmalarda, irrigasyon solüsyonu olarak sodyum hipokloritin %0.5-5.25 arasında değişen konsantrasyonları tercih edilmiştir.^(7, 10) Kök kanal sisteminin düzensizlikleri ve karmaşık anatomisi nedeniyle, bu vakada kanallar NaOCl ile bol miktarda irrigate edilmiştir.

Geçici kanal patı olarak kalsiyum hidroksitin antibakteriyel özelliklerinden yararlanılmıştır. Yapılan çalışmalarda mineralize doku birikimini uyardığı için kalsiyum hidroksit patı tercih edilmiştir.^(7, 10) Kalsiyum hidroksit, periapikal ortamın pH'ını artırarak ve onarım işlemi için kalsiyum iyonu sağlayarak periradiküler lezyonun iyileşmesi üzerinde olumlu etkilere sahiptir.⁽¹⁾ Ayrıca, IL1 ve TNF gibi proinflamatuvar mediatörler üzerinde denatürasyon etkisine sahiptir.⁽¹⁾

Son seans kanallar soğuk lateral kondensasyon tekniği ile güta perka ve enjekte edilebilen bioseramik esaslı kanal patı ile doldurulmuştur. Kanalların enjekte edilebilir biyoseramik esaslı bir kanal patı ile doldurulması tercih edilmiştir çünkü bu tekniğin dens invaginatuslu dişlerde kanal düzensizliklerinin tıkanmasında etkili olduğu gösterilmiştir. Bildirilen vakalarda, geleneksel endodontik tedavinin enfeksiyonun elimine edilmesinde ve periapikal iyileşmenin sağlanmasında başarılı ve yeterli olduğu görülmüştür.⁽²⁾

Bu olgu raporu, nekroze pulpa ve periapikal lezyon ile ilişkili maksiller sol lateral kesici dişte Oehlers Tip II Dens Invaginatus'un cerrahi olmayan endodontik tedavi protokolünü temsil etmektedir.

SONUÇ

Dens invaginatus, diş kronu ve kökünün boyut ve formunda geniş bir morfolojik varyasyon gösteren, nadir görülen bir malformasyondur. Bu tip dental anomalilerin tedavisinde, doğru klinik ve radyografik muayene ile erken teşhis ve uygun koruyucu işlemlerin uygulanması, olası komplikasyonların önlenmesi için büyük önem taşımaktadır.⁽⁶⁾ Bu olgu sunumunda, periapikal lezyon ile ilişkili Tip II Dens İnvaginatus'un cerrahi olmayan endodontik tedavisinden ve tedavi başarısından bahsedilmiştir. Sonuçlar, dens invaginatus vakalarının karmaşık bir anatomiye sahip olmasına rağmen, doğru teşhis ve endodontik tedavi ile cerrahi müdahaleye gerek duyulmadan prognozunun başarılı olduğunu göstermiştir.⁽²⁾

KAYNAKLAR

1. Shadmehr E, Farhad AR. Clinical Management of Dens Invaginatus Type 3: A Case Report. *Iran Endod J.* 2011; 6(3): 129-132.
2. de Oliveira NG, da Silveira MT, Batista SM, Veloso SRM, Carvalho MV, Travassos RMC. Endodontic Treatment of Complex Dens Invaginatus Teeth with Long Term Follow-Up Periods. *Iran Endod J.* 2018; 13(2): 263-266.
3. Uzun I, Keskin C, Guler B, Ozdemir O. Management of dens invaginatus type II with periapical lesion: case report. *J Istanbul Univ Fac Dent.* 2015; 49(3): 51-54.
4. Hulsmann M. Dens invaginatus: etiology, classification, prevalence, diagnosis and treatment consideration. *Int Endod J* 1997; 30(2): 79-90.
5. Raut AW, Mantri V, Kala S, Raut RA. Management of 'labial' type of dens invaginatus: A rare case report. *J Oral Biol Craniofac Res.* 2016; 6(3): 253-256.
6. Heydari A, Rahmani M. Treatment of Dens Invagination in a Maxillary Lateral Incisor: A Case Report. *Iran Endod J.* 2015; 10(3): 207-209.
7. Vier-Pelisser FV, Pelisser A, Recuero LC, So MV, Borba MG, Figueiredo JA. Use of cone beam computed tomography in the diagnosis, planning and follow up of a type III dens invaginatus case. *Int Endod J.* 2012; 45(2): 198-208.
8. Moradi S, Donyavi Z, Esmaealzade M. Non-Surgical Root Canal Treatment of Dens Invaginatus 3 in a Maxillary Lateral Incisor. *Iran Endod J.* 2008; 3(2): 38-41.
9. Pallivathukal RG, Misra A, Nagraj SK, Donald PM. Dens invaginatus in a geminated maxillary lateral incisor. *BMJ Case Rep.* 2015; doi: 10.1136/bcr-2015-209672.
10. Fregnani ER, Spinola LF, Sonogo JR, Bueno CE, De Martin AS. Complex endodontic treatment of an immature type III dens invaginatus. A case report. *Int Endod J.* 2008; 41(10): 913-919.